

☐ **ATENÇÃO:** Há outros exames pendentes.



VETER CENTRO DIAGNÓSTICO

Rua Joaquim Nabuco, 2986 - Dinísio Torres - Fortaleza - CE
(85)3224-8464 / (85) 3264-0937 / (85) 98194-6523 (apenas whatsapp)

LAUDO

NOME	IDADE	ESPÉCIE	RAÇA/CLASSE	SEXO	RG	CHIP/TATUAGEM
ILA RAISED BY WOLVES	Não Informado	CANINA	PASTOR BRANCO S	F		
TUTOR	TELEFONE	FICHA	DATA CADASTRO			
CLAUDIA VIDAL PESSOA		33771	23/08/2023 11:52			
CLÍNICA	VETERINÁRIO	CRMV	DATA LAUDO			
	RACHEL FRADIQUE ACCIOLY MAGALHAES	3855 CE	24/08/2023 14:21			

REGIÃO: ARTICULAÇÕES COXOFEMORAIS

POSICIONAMENTO: Radiografia em projeção ventrodorsal.

ACHADOS RADIOGRÁFICOS:

Ângulos acetabulares, segundo Norberg, medindo em torno de 102° em coxofemoral direita e 100° em coxofemoral esquerda.

Incongruência entre cabeças femorais e acetábulos, bilateralmente, apresentando interlinhas radiográficas alargadas, mais evidente do lado esquerdo.

Visibilização de discreta esclerose do osso subcondral de fossa acetabular esquerda.

Discreto arrasamento acetabular, direito e esquerdo, com bordas craniolaterais achatadas.

Deformidade morfológica de cabeça femoral esquerda com achatamento de sua margem medial.

Alargamento dos colos femorais, mais em suas margens dorsais.

Patelas direita e esquerda encaixadas em sulcos trocleares de fêmures sem sinais de luxações.

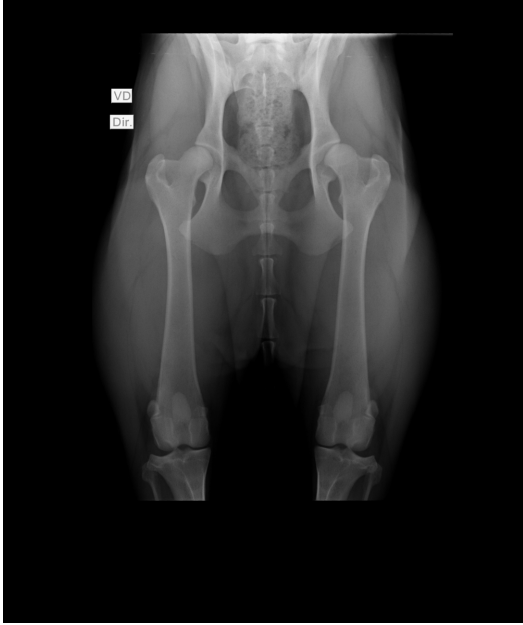
IMPRESSÃO DIAGNÓSTICA:

Aspectos radiográficos sugestivos de articulações com Displasia coxofemoral leve (Grau C // H.D. +).

OBSERVAÇÕES:

Exame realizado com o paciente sob contenção química.

IMAGENS DO LAUDO



Antônia Iraína Mota Campos
CRMV - 1839